SDD 8 - Masse abdominale

Spécialité : Chirurgie viscérale et digestive

Date : 10/01/2025
Auteur : GERVAIS Ugo (DES CVD)
Relecteur(s) : VILLARD Sébastien (DES MIIC), Lucie-Lou Vial (DES MAR, EN 2023 - 2024)

Domaine d'apprentissage principal	Stratégie de prise en charge
Domaine d'apprentissage secondaire	Examen clinique
Item(s) en lien avec la station	ITEM 298 – Cancer du côlon et du rectum SDD 1 – Constipation
Situation(s) de départ en lien avec la station	SDD 4 – Douleurs abdominales
Matériel nécessaire à la station	Bilan biologique, photo lésion endoscopique, TDM, CR anapath
Contexte de la station	Patient consultant pour douleur abdominale avec trouble du transit dans un contexte d'altération de l'état général

TACFA – Tutorat associatif pour des conférences en formation approfondie en sciences médicales
Toute reproduction même partielle, toute vente sans l'accord du TACFA sont interdites.
Sous la supervision de Clément FILLIOL (VP ECOS, DES radiologie Lyon), Lucie-Lou VIAL (VP ECOS, DES d'Anesthésie-réanimation à Toulouse), Sébastien VILLARD (VP ECOS, DES de médecine interne Paris), Alexandre DEGACHI (président, ancien DES médecine interne Paris)

ECOS TACFA
INSTRUCTIONS POUR LE/LA CANDIDAT.E

Contexte :
Vous êtes interne de chirurgie digestive.
Vous recevez en consultation Mme L, 67 ans. Elle a pour principaux antécédents une obésité (IMC 31kg/m2), un éthylisme à 30g/J, un tabagisme à 20PA, une hypertension artérielle, un diabète de type II et des crises hémorroïdaires. Elle est autonome à domicile.

Elle présente une altération récente de l'état général avec une perte de 10 kg en deux mois, une asthénie et une anorexie. Elle présente des douleurs abdominales diffuses avec un transit perturbé à type d'alternance de diarrhée et de constipation. Elle note la présence de filets de sang dans ses selles.
A la palpation abdominale, le foie est augmenté de taille et irrégulier.

Son médecin traitant a prescrit une TDM abdomino-pelvien dont voici un cliché :

Consignes :
Vous devez en 8 minutes :
- Prescrire les examens complémentaires adaptés au bilan étiologique et du retentissement.
- Interpréter les différents documents qui vous seront présentés.
- Donner vos hypothèses aux anomalies retrouvées.

Vous ne devez pas :
- Réaliser un interrogatoire ou un examen clinique
- Proposer une prise en charge thérapeutique
- Rédiger une ordonnance

TACFA – Tutorat associatif pour des conférences en formation approfondie en sciences médicales
Toute reproduction même partielle, toute vente sans l'accord du TACFA sont interdites.
Sous la supervision de Clément FILLIOL (VP ECOS, DES radiologie Lyon), Lucie-Lou VIAL (VP ECOS, DES d'Anesthésie-réanimation à Toulouse), Sébastien VILLARD (VP ECOS, DES de médecine interne Paris), Alexandre DEGACHI (président, ancien DES médecine interne Paris)

ECOS TACFA

GRILLE D'ÉVALUATION

Consigne(s) à l'évaluateur :

Aptitudes cliniques			
1.	Indique que le scanner est injecté au temps artériel	1 pt	☐
2.	Indique que la coupe du scanner est axiale/transversale	1pt	☐
3.	Identifie un aspect en « trognon de pomme » au niveau colique	1pt	☐
4.	Prescrit une coloscopie totale	1pt	☐
5.	Identifie une masse colique droite bombant dans la lumière digestive en endoscopie	1pt	☐
6.	Demande la réalisation d'une NFS	1pt	☐
7.	Prescrit un dosage de la créatinine	1pt	☐
8.	Réalise un dosage du marqueur ACE	1pt	☐
9.	Identifie une anémie microcytaire	1pt	☐
10.	Évoque une carence martiale sur saignement digestif	1pt	☐
11.	Identifier une élévation du marqueur ACE	1pt	☐
12.	Evoque l'hypothèse d'un cancer colique	1pt	☐

Communications et attitudes (ICI) (max 5 grilles)

12. APTITUDE À PROPOSER UNE PRISE EN CHARGE (situations aiguës / chroniques)

Performance Insuffisante	Performance Limite	Performance Satisfaisante	Performance Très Satisfaisante	Performance Remarquable
Est incapable de proposer une prise charge adaptée à la situation clinique	Propose une prise en charge en couvrant les éléments essentiels, n'arrive pas à justifier la démarche	Propose une prise en charge en couvrant les éléments essentiels et justifie la démarche.	Propose une prise pertinente. Ne s'attarde pas au traitement/prise en charge inutile et justifie la démarche.	Etablit l'ordre de priorité des différents aspects de la prise en charge du patient (hiérarchise).

TACFA – Tutorat associatif pour des conférences en formation approfondie en sciences médicales
Toute reproduction même partielle, toute vente sans l'accord du TACFA sont interdites.
Sous la supervision de Clément FILLIOL (VP ECOS, DES radiologie Lyon), Lucie-Lou VIAL (VP ECOS, DES d'Anesthésie-réanimation à Toulouse), Sébastien VILLARD (VP ECOS, DES de médecine interne Paris), Alexandre DEGACHI (président, ancien DES médecine interne Paris)

8. APTITUDE À FAIRE LA SYNTHÈSE DES DONNÉES

Performance Insuffisante 0 point	Performance Limite 0,25 point	Performance Satisfaisante 0,5 point	Performance Très Satisfaisante 0,75 point	Performance Remarquable 1 point
N'arrive pas à faire ressortir les éléments nécessaires pour clarifier le problème	Fait ressortir les éléments nécessaires pour clarifier le problème quelquefois sans les justifier	Fait ressortir les éléments nécessaires pour clarifier le problème et justifie son raisonnement	Fait ressortir les éléments positifs et négatifs pour clarifier le problème et justifie son raisonnement	Agit avec assurance et sans erreur

TOTAL	**14 points**

ECOS TACFA

FEUILLET ORGANISATEUR (FACULTATIF)

Plan de la station ECOS :

Vous êtes installés dans la salle, assis, vous communiquez au candidat les différentes iconographies et compte rendu au fur et à mesure qu'il les demande. Vous ne devez pas répondre aux questions du candidat, ne pas communiquer avec lui.

TACFA – Tutorat associatif pour des conférences en formation approfondie en sciences médicales
Toute reproduction même partielle, toute vente sans l'accord du TACFA sont interdites.
Sous la supervision de Clément FILLIOL (VP ECOS, DES radiologie Lyon), Lucie-Lou VIAL (VP ECOS, DES d'Anesthésie-réanimation à Toulouse), Sébastien VILLARD (VP ECOS, DES de médecine interne Paris), Alexandre DEGACHI (président, ancien DES médecine interne Paris)

BILAN BIOLOGIQUE

Mme L, 67 ans

NFS :

- Hématies : 3 millions/mm3
- Hémoglobine : 8.7 g/dL
- VGM : 75 fl
- Hématocrite : 33%
- Leucocytes : 6 G/L

Fonction rénale :

- Créatinine à 78 umol/L
- DFG (MDRD) à 85 mL/min/1.73 m2

ACE :

- 59 ng/mL (N = < 5ng/mL)

TACFA – Tutorat associatif pour des conférences en formation approfondie en sciences médicales
Toute reproduction même partielle, toute vente sans l'accord du TACFA sont interdites.
Sous la supervision de Clément FILLIOL (VP ECOS, DES radiologie Lyon), Lucie-Lou VIAL (VP ECOS, DES d'Anesthésie-réanimation à Toulouse), Sébastien VILLARD (VP ECOS, DES de médecine interne Paris), Alexandre DEGACHI (président, ancien DES médecine interne Paris)

COLOSCOPIE TOTALE :

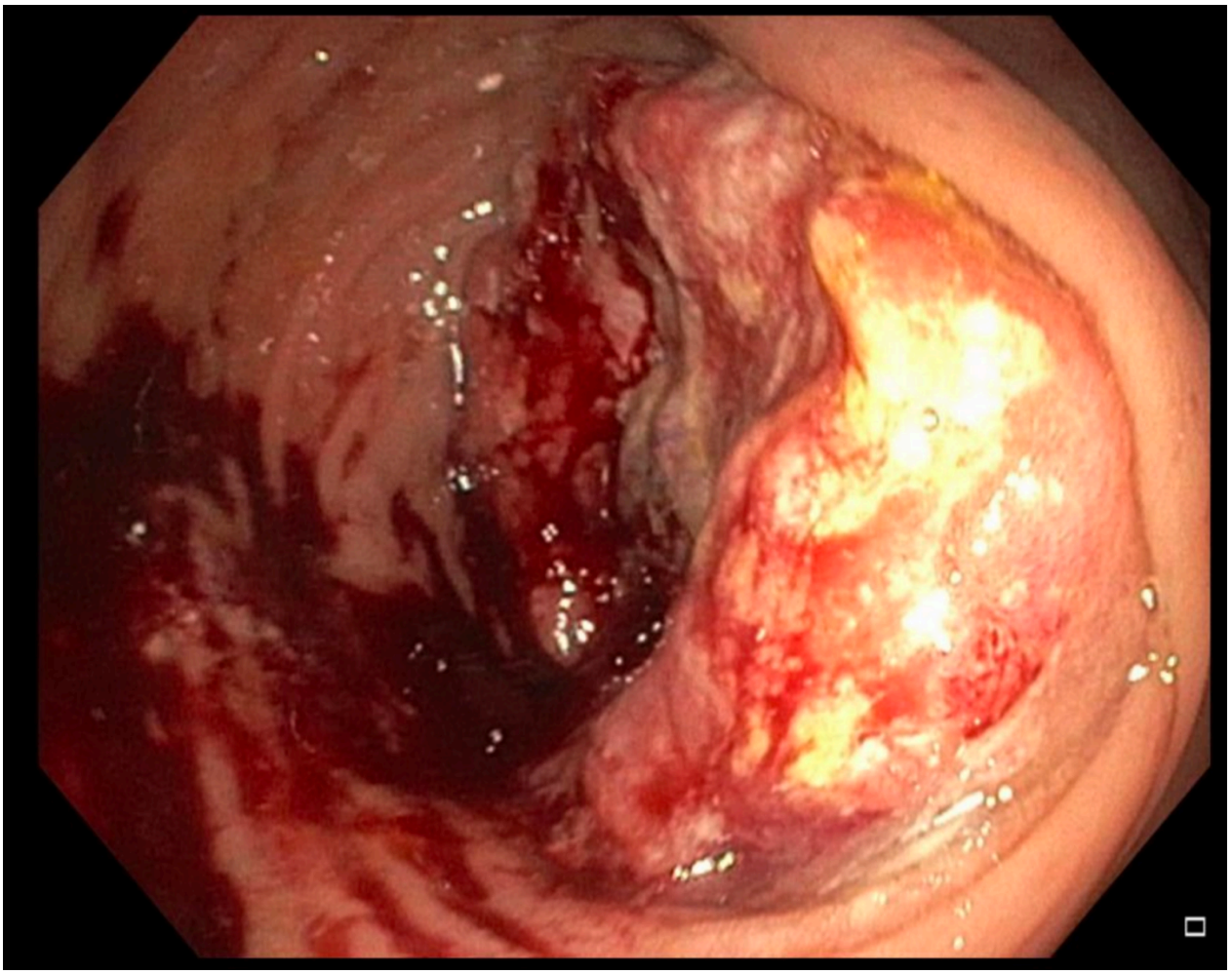

TACFA – Tutorat associatif pour des conférences en formation approfondie en sciences médicales
Toute reproduction même partielle, toute vente sans l'accord du TACFA sont interdites.
Sous la supervision de Clément FILLIOL (VP ECOS, DES radiologie Lyon), Lucie-Lou VIAL (VP ECOS, DES d'Anesthésie-réanimation à Toulouse), Sébastien VILLARD (VP ECOS, DES de médecine interne Paris), Alexandre DEGACHI (président, ancien DES médecine interne Paris)